



Nassfeld/Kärnten

Das sagittale Profil

Passivität



Statik



Dynamik



Stöße



Vibrationen



**Evolutionäre
Anpassung
der WS**

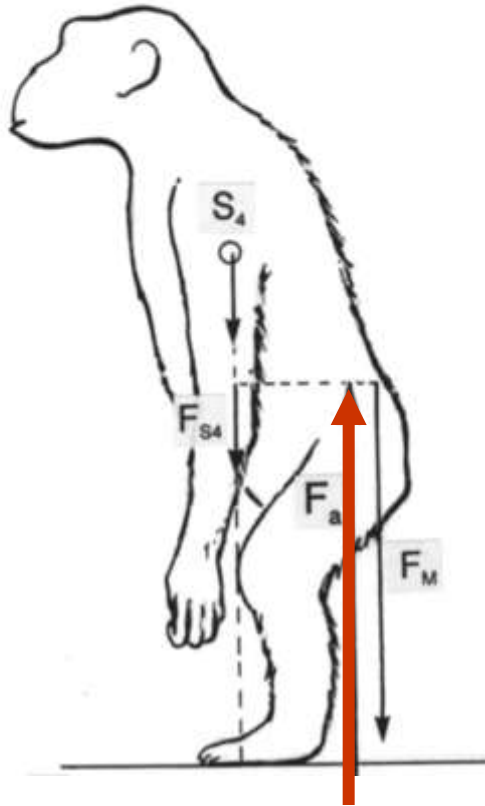
**Kraftfluss
innerhalb
der LWS**

**Bedeutung
der Wirbel-
gelenke**

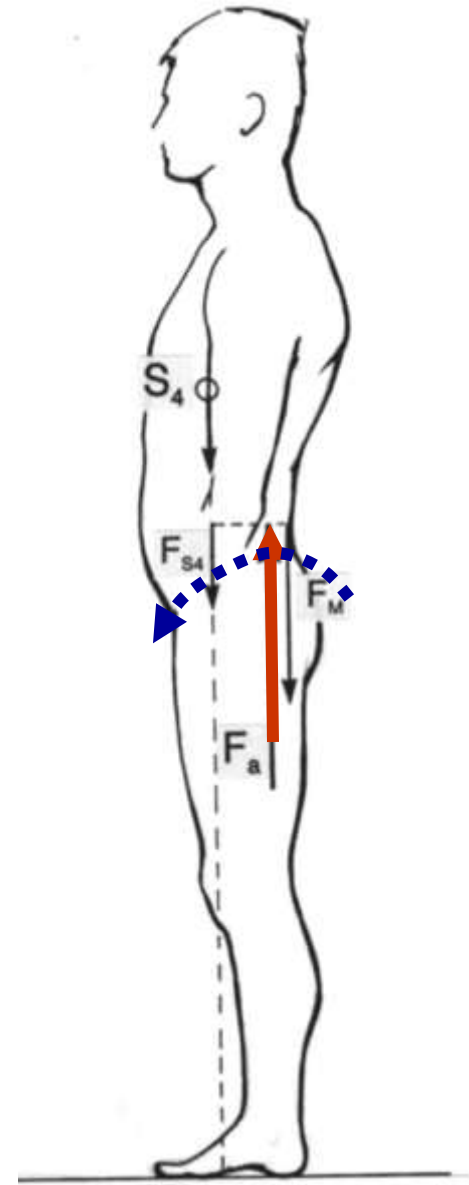
**Funktionelle
Morphologie
des Diskus**

Die Kippung des Beckens führt zu einer Verkürzung des Hebelarms der Schwerlinie

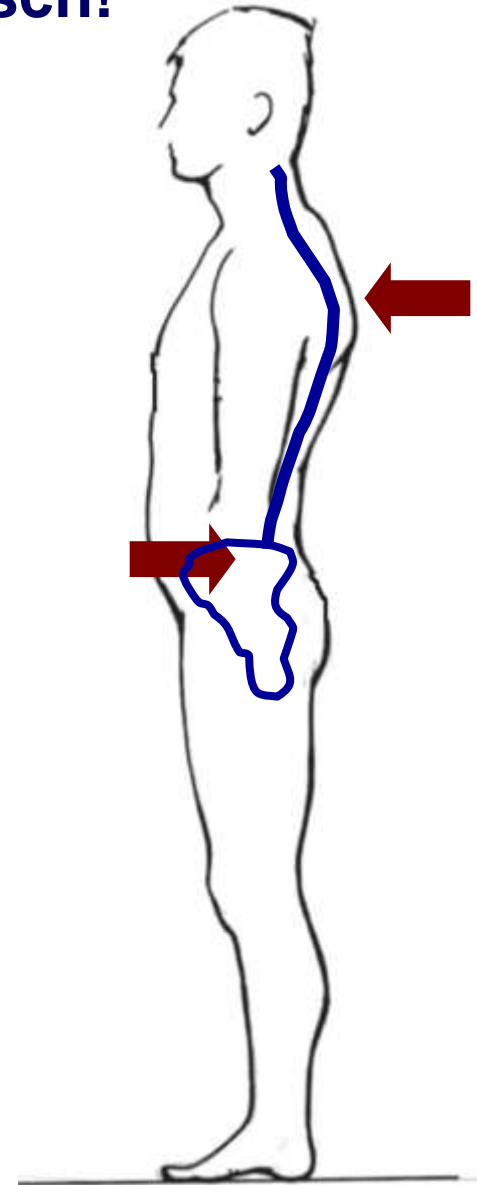
und damit zu einer Reduktion der Lagerkraft in der LWS.



Energieersparnis ist eine der Triebfedern der Evolution!



Biegebeanspruchung ist immer problematisch!



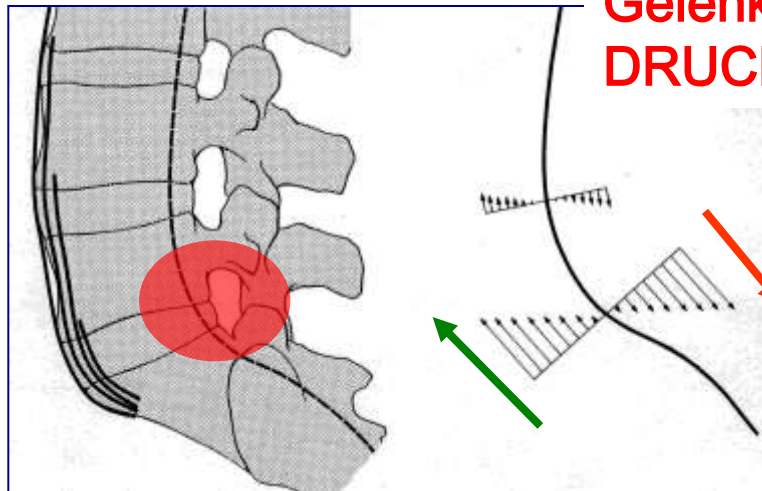
Biegebeanspruchung ist immer problematisch!

Lösung?

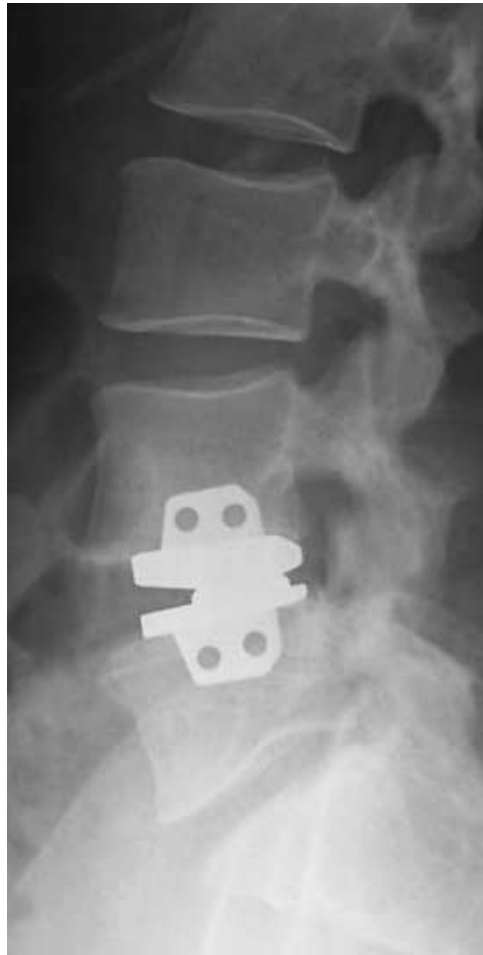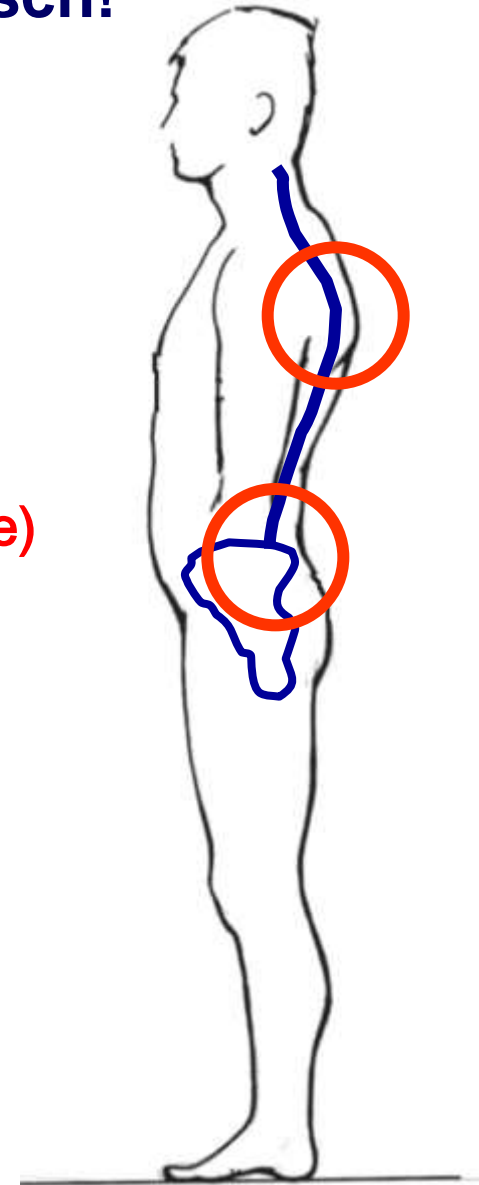
BWS: RüMu + PLL + WiGel

LWS: ALL + WiGel

(Bandscheibe)
Gelenke:
DRUCK



vorderes Längsband: ZUG

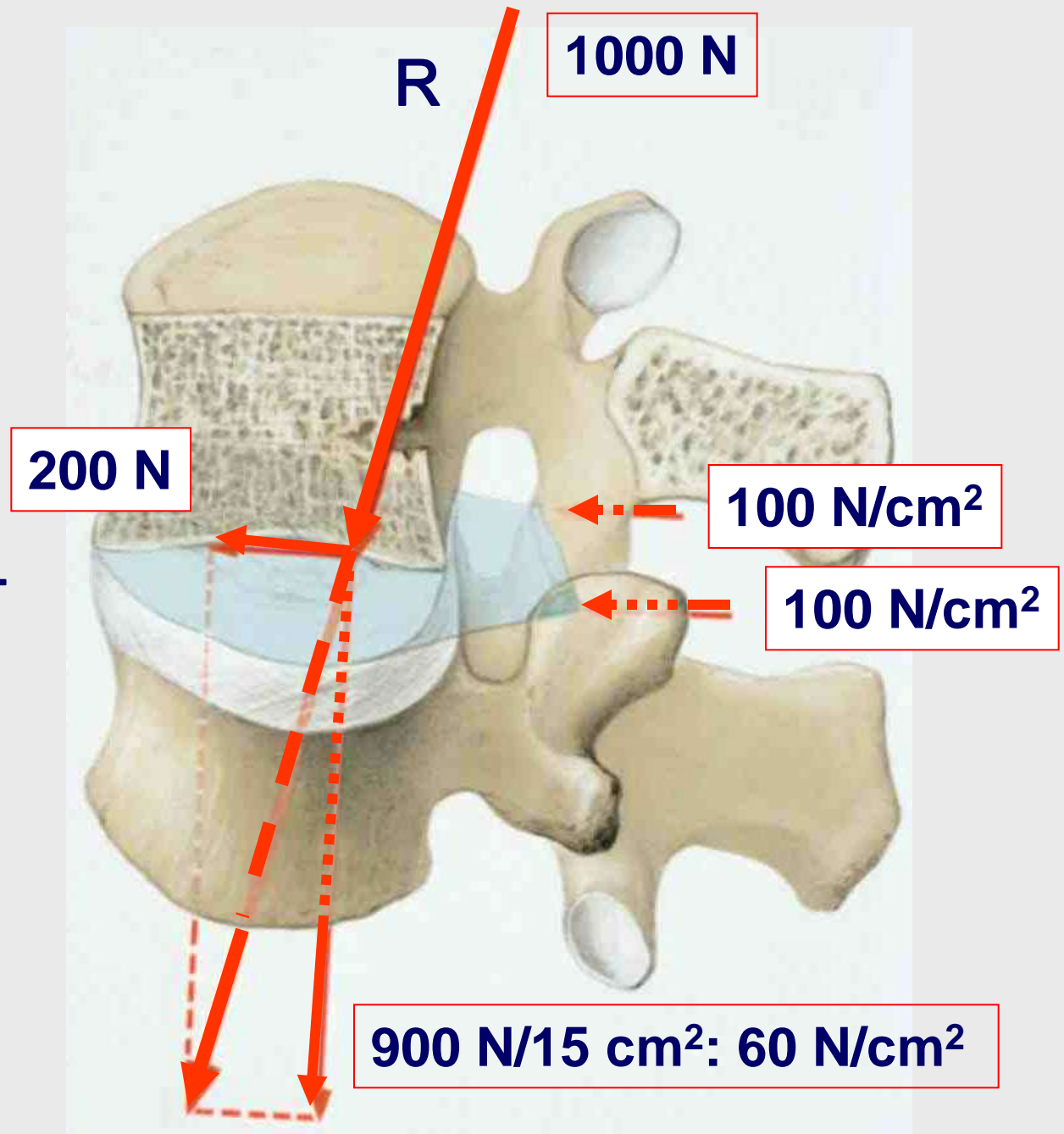


Kräfte in der Wirbelsäule

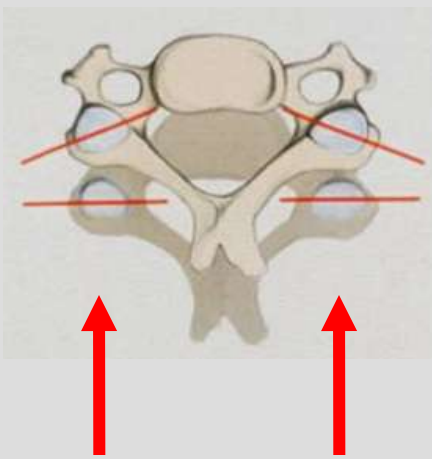
Wirbelgelenke:
nach ventral gerichtete Scherkraft

Wirbelkörper/
Bandscheiben:
axiale Druckkraft

(nach Kummer, 2005)

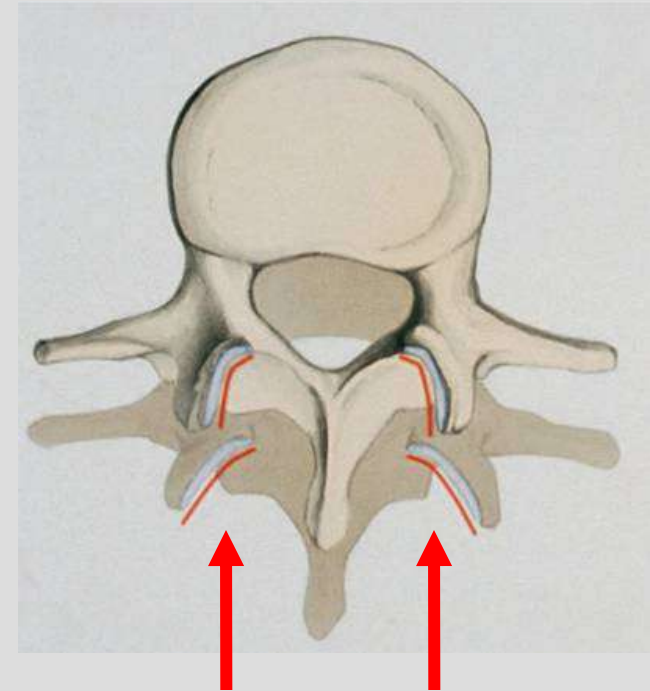
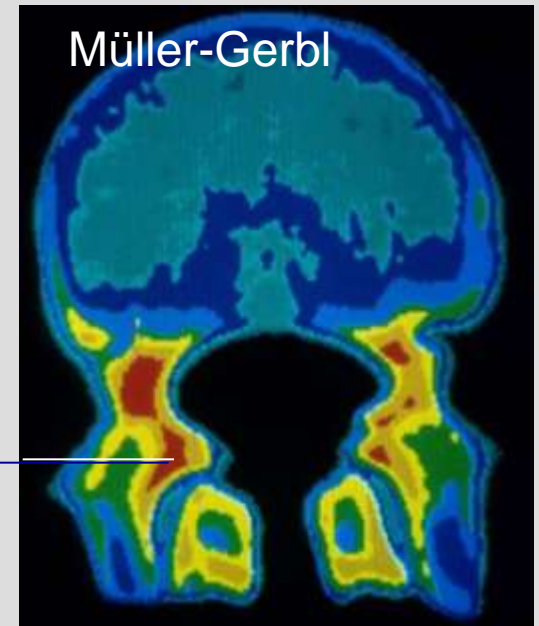
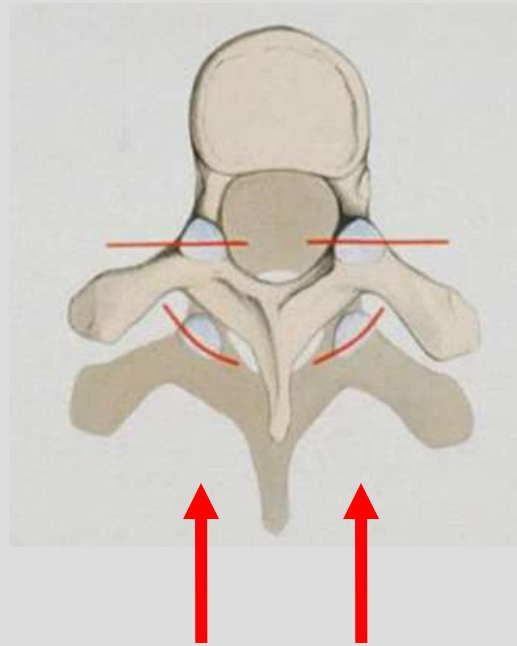


Die Wirbelgelenke aller Regionen sind darauf eingerichtet, Scherkräfte aufzunehmen.


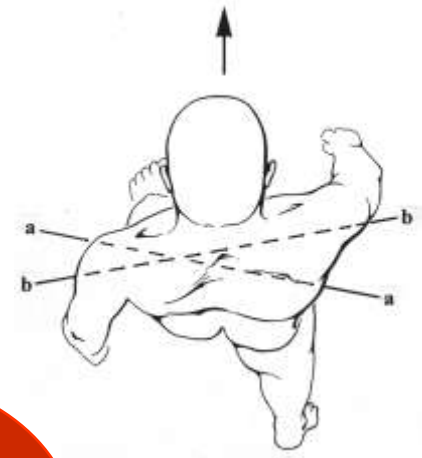


Sie stabilisieren damit die Bewegungssegmente!

hohe Mineralisierung




Freistellung der oberen Körperhälfte provoziert Rotation in der LWS.




Die Rotation wird durch die Wirbelgelenke und die Spannung des Anulus fibrosus begrenzt.

Bandscheiben, Anuli fibrosi

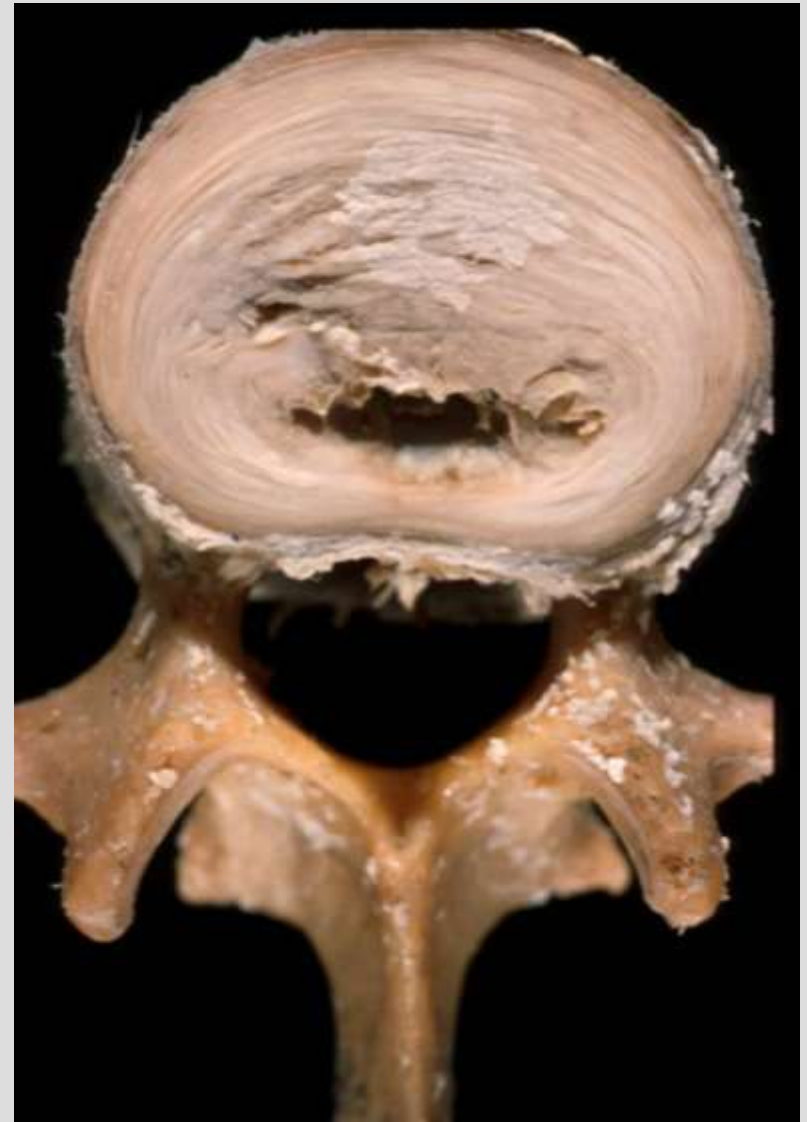
HWS



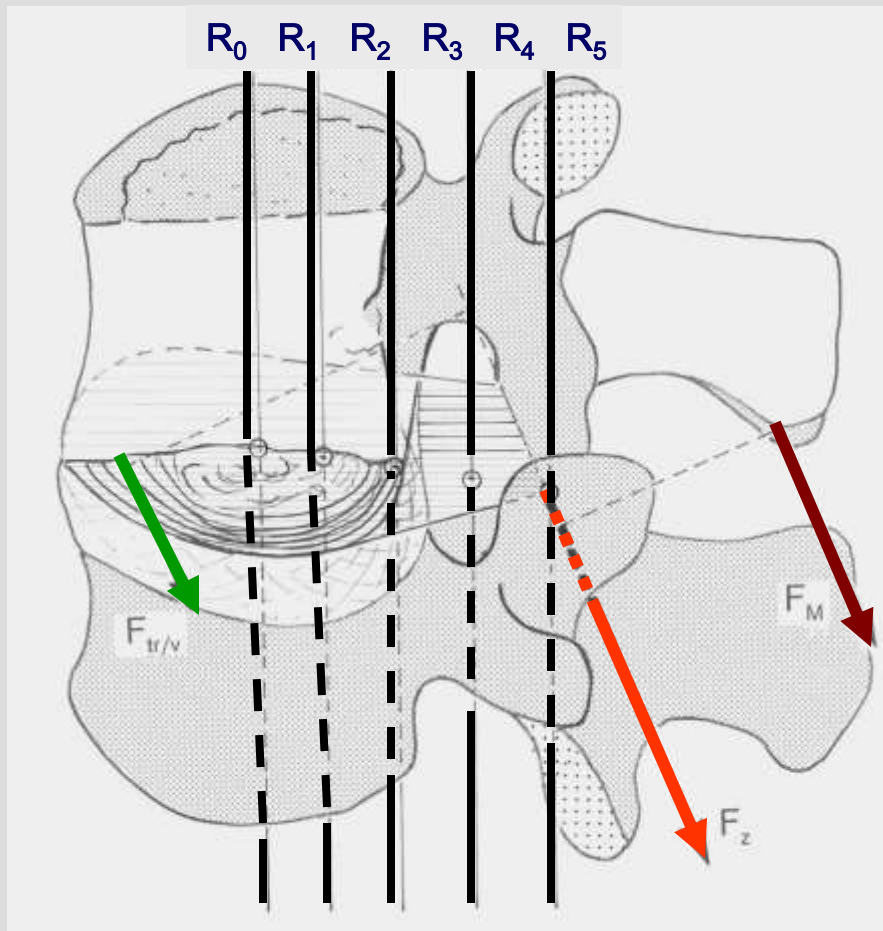
BWS



LWS



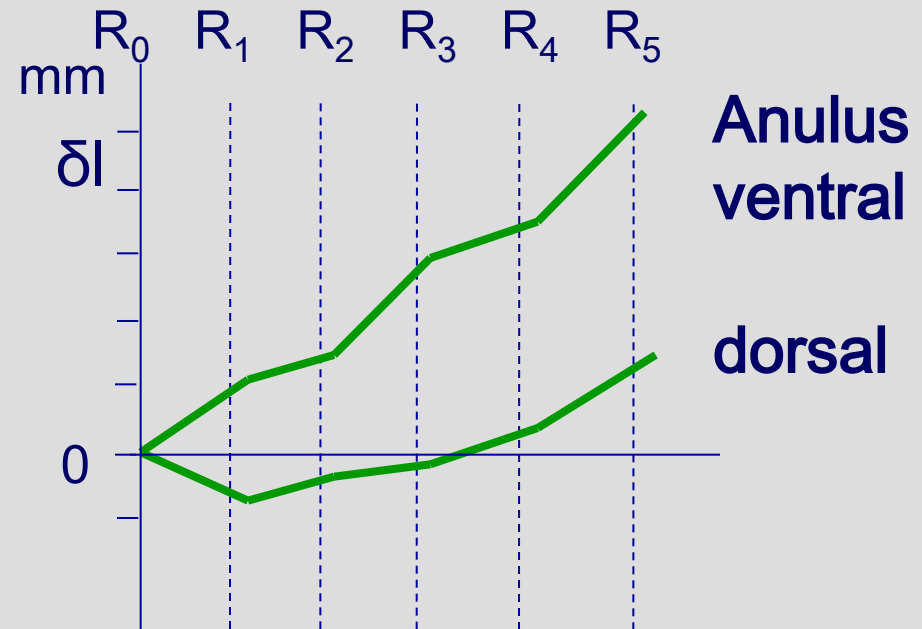
ventraler Anteil dick - dorsaler Anteil dünn



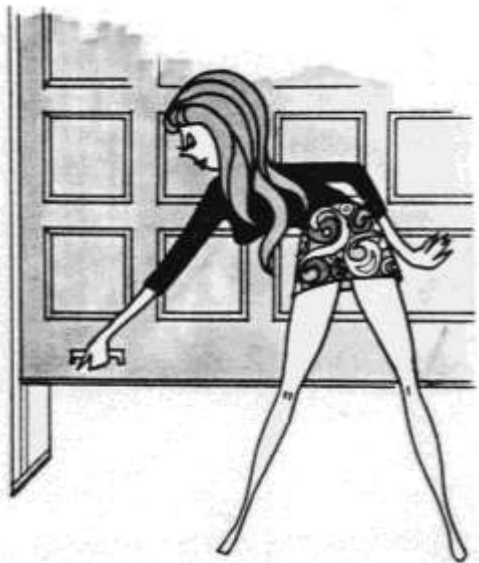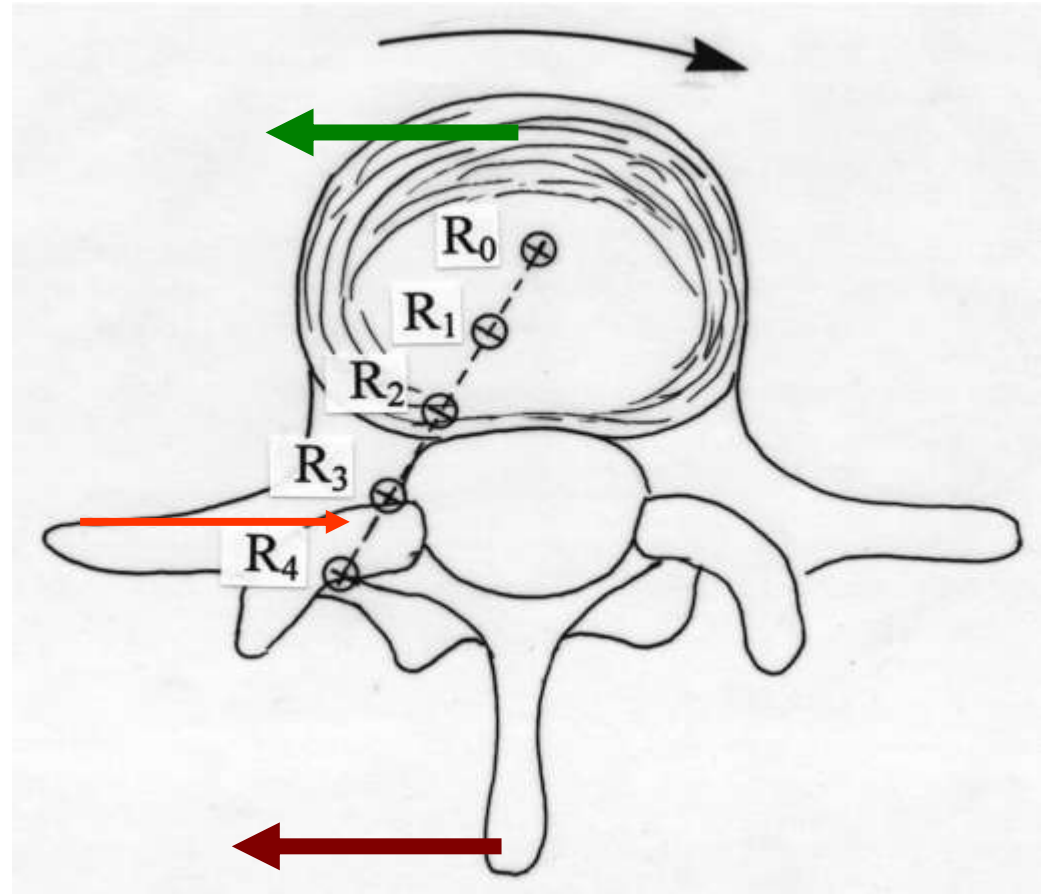
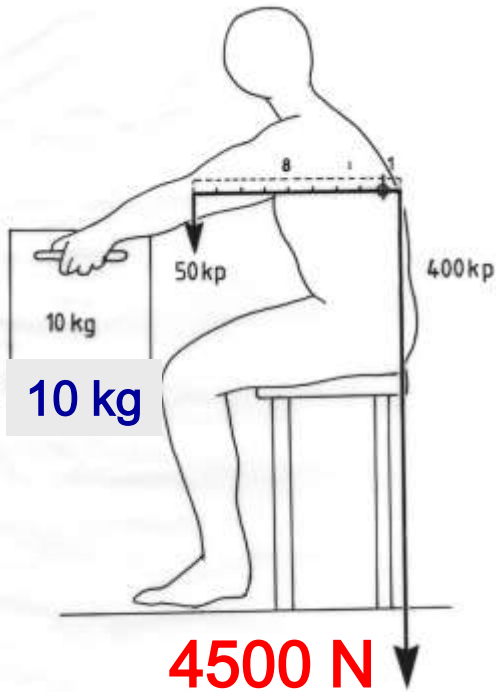
Verlagerung des Drehzentrums bei Rotation der LWS

R verlagert sich im Ablauf der Rotation vom Discus in den Bereich des kontralateralen Wirbelgelenks.

(Putz, 1993)



Cave: axiale Kompression in rotierter Haltung!

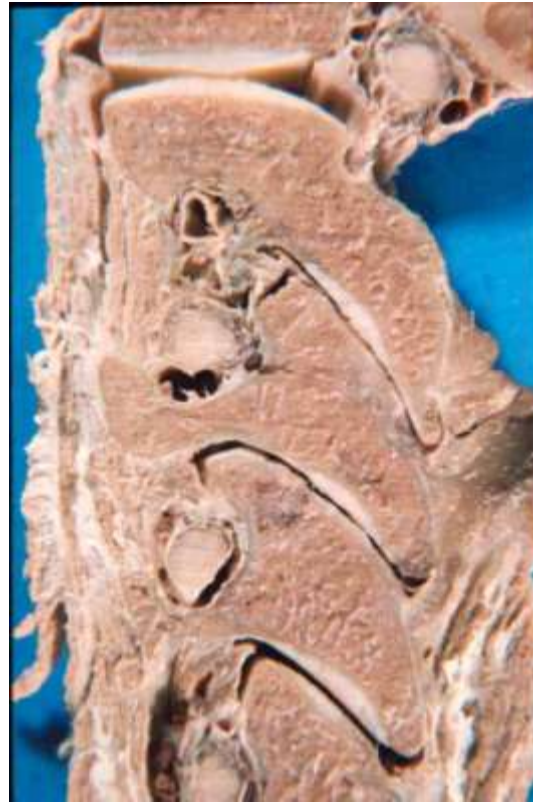

Nur Disci der LWS:
ventraler Anteil dick - dorsaler Anteil dünn

Die Wirbelgelenke „klaffen“ in den Endphasen der Ventral- und der Dorsalflexion.



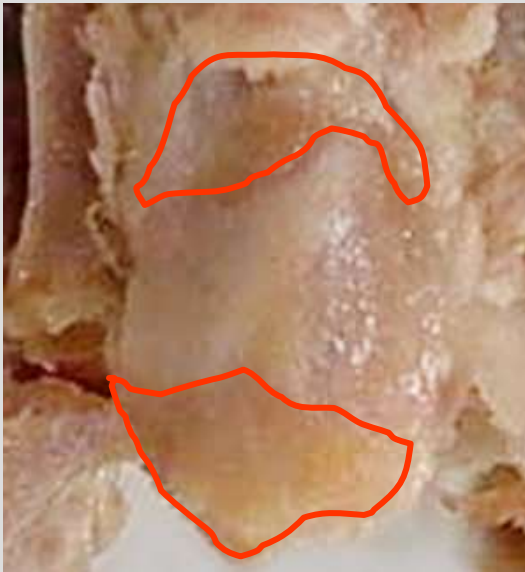Ventralflexion



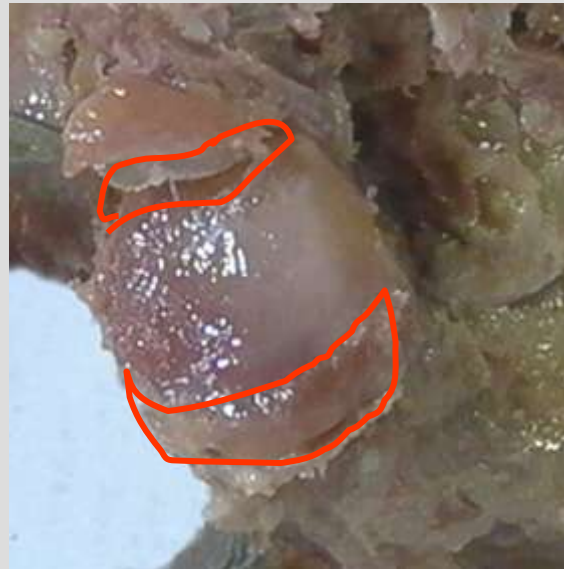Dorsalflexion

Defekte in den unteren Gelenkfortsätzen der Lendenwirbel


→ Osteophyt



links



rechts



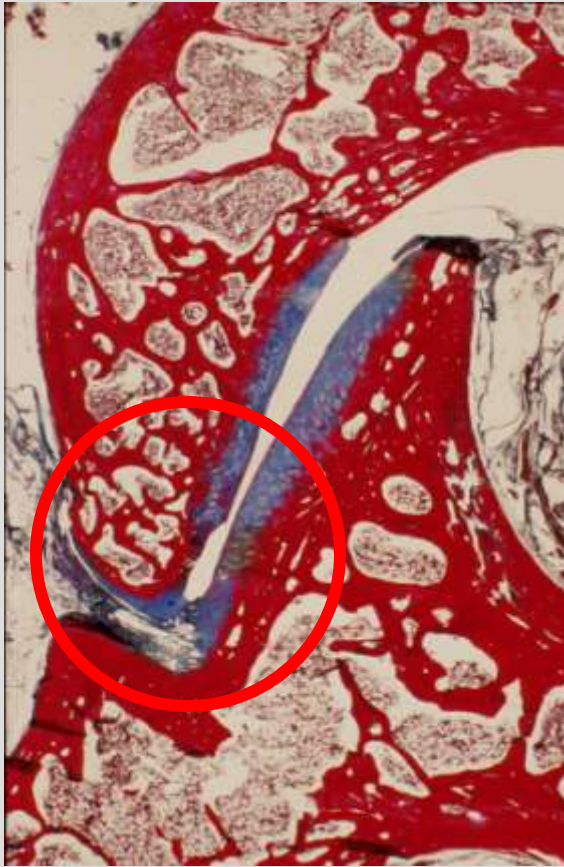links

Wirbelgelenkprothese?

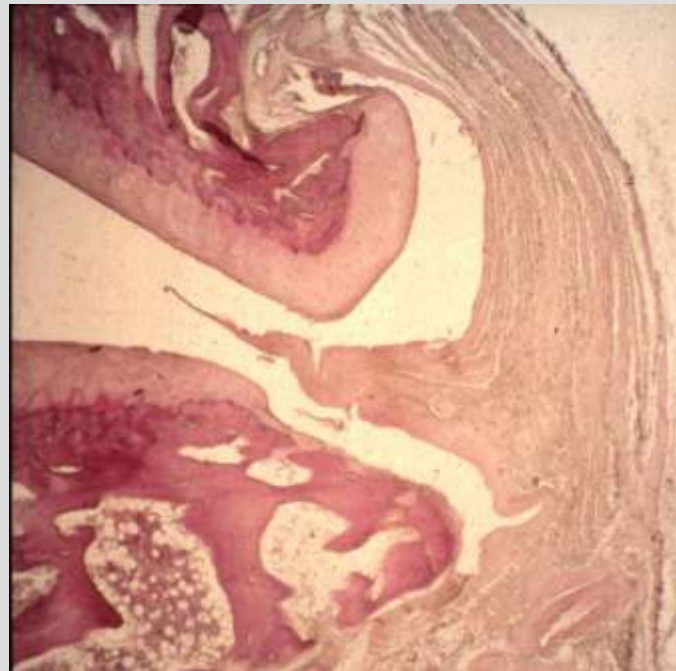
Diese Defekte können
noch nicht im CT oder MRI
sichtbar gemacht werden.

(Tischer et al., 2006)

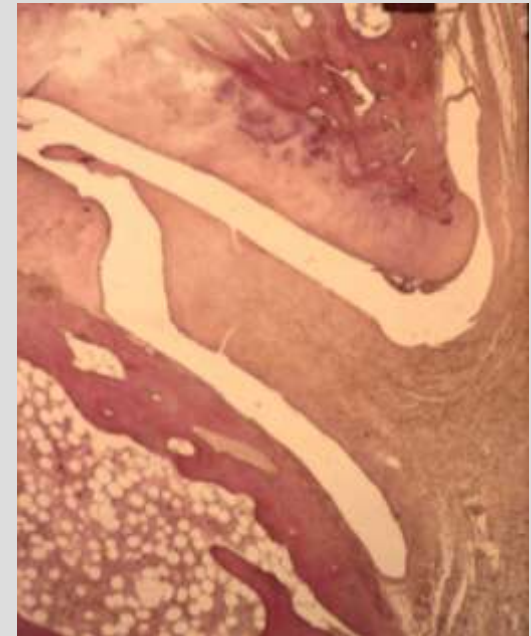
Knorpeldefekte an den Rändern der Wirbelgelenke



Halswirbelgelenk
Sagittalschnitt
Präp. Prof. Loeweneck



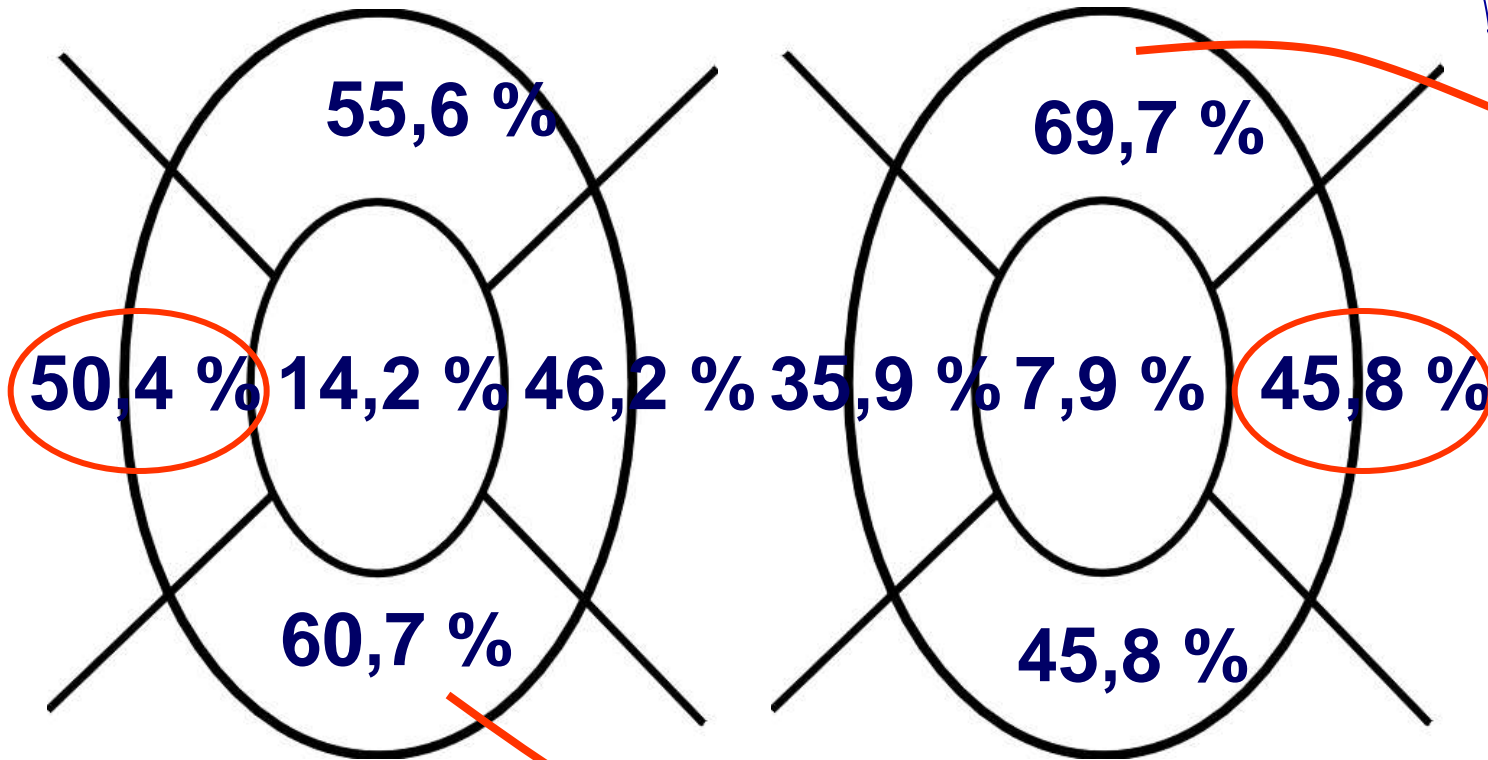
Lendenwirbelgelenke
Transversalschnitte
Präp. Prof. Klaus Twerdy



Defekte der Knorpeloberflächen der Wirbelgelenke

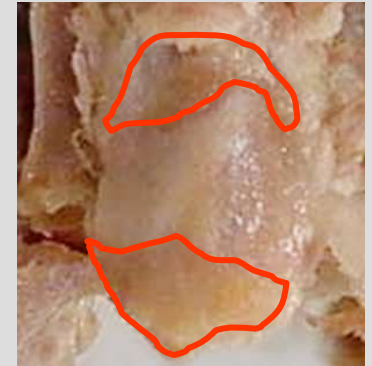
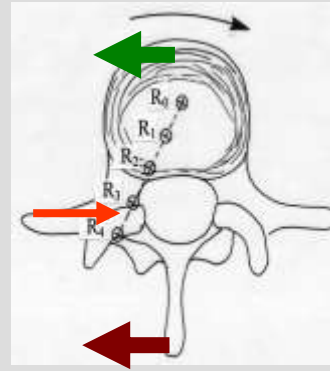
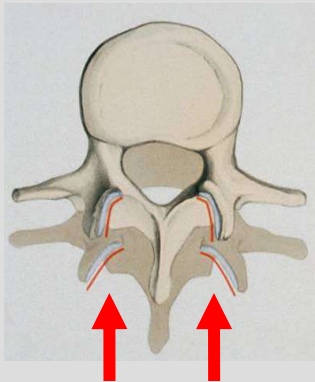
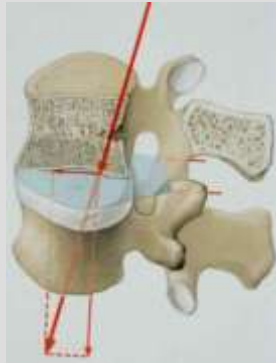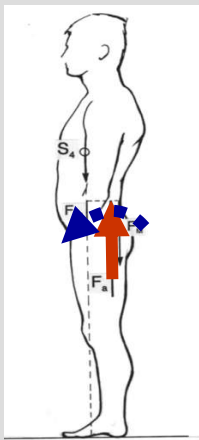
untere Gel.fl.
n = 128

obere Gl.fl.
n = 128



Die lateralen Ränder sind häufiger geschädigt als die medialen.

(Tischer et al., 2006)



- Die WS unterliegt als Ganzheit sagittaler Biegung, im Detail jedoch (fast) nur Druck- und Zugbeanspruchung.
- Die Wirbelkörper der LWS haben ca. 90% der axialen Last zu tragen, die Wirbelgelenke ca. 20%.
- Die Wirbelgelenke nehmen in der gesamten WS die nach ventral gerichteten Scherkräfte auf.
- Die Wirbelgelenke begrenzen zusammen mit den ventralen Anteilen der Anuli fibrosi die segmentale Rotation.
- Die Wirbelgelenke der LWS weisen dementsprechend häufig an ihren Rändern Knorpelschäden auf.



Nassfeld/Kärnten